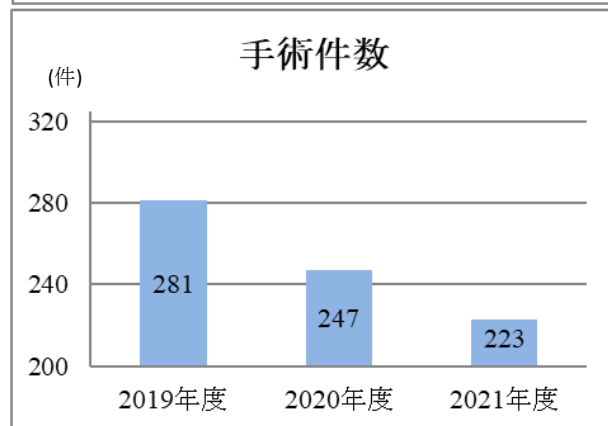
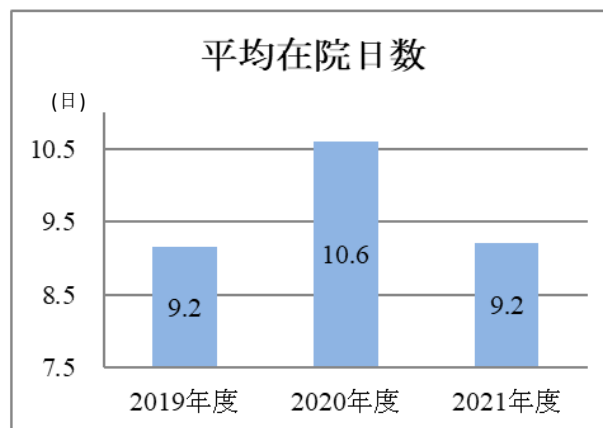
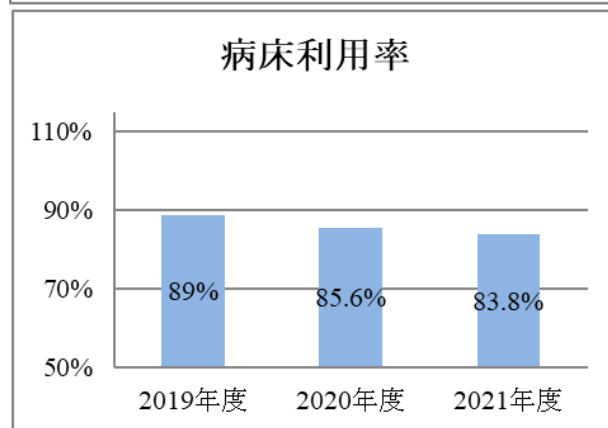
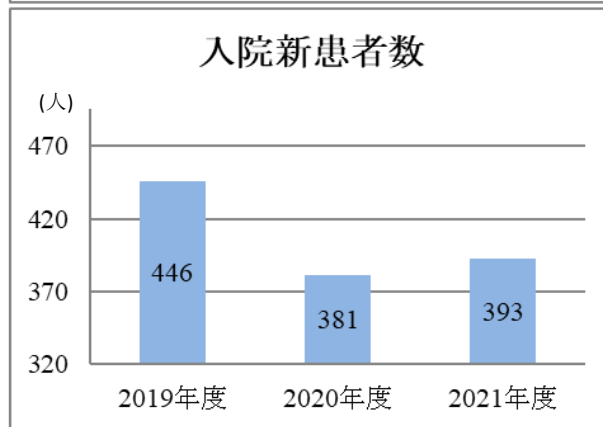
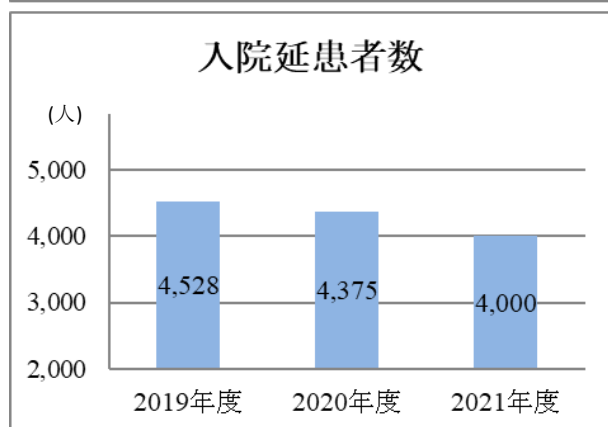
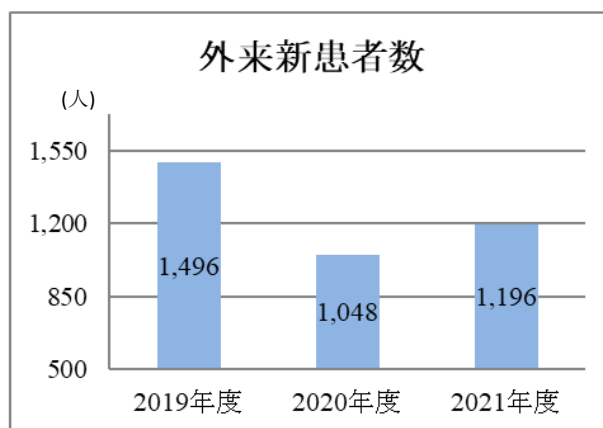
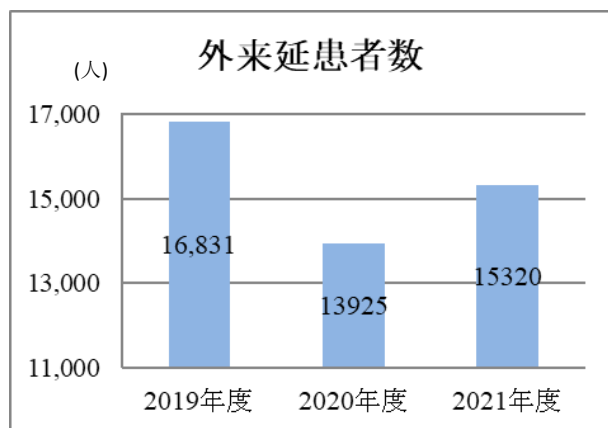


2-17 耳鼻咽喉科

診療実績



研究・教育活動

英文原著

Kusunoki T, Homma H, Kidokoro Y, Yoshikawa A, Tanaka K, Kubo S, Wada R, Ikeda K.

A Case of Nasopharyngeal tuberculosis with cervical Lymph node tuberculosis suspected of cervical malignant disease at the first examination. Clinics and Practice 2021;11:43-46

Hara S, Kusunoki T, Nakagawa H, Toyoda Y, Nojiri S, Kamiya K, Furukawa M, Takata Y, Okada H, Anzai T, Matsumoto F, Ikeda K. Association between earwax-determinant genotypes and acquired middle ear cholesteatoma in a Japanese population. Otolaryngol Head Neck Surg 2021 Mar 16; 1945998211000374. doi: 10.1177/01945998211000374. Online ahead of print.

Kusunoki T, Homma H, Kidokoro Y, Yoshikawa A, Tanaka K, Kubo S, Ryo Wada R
Mediastinum lymph node metastasis with superior vena cave syndrome J Clin Case Stu 2021;6(2)
:dx.doi.org/10.16966/2471-4925.225

Kusunoki T, Wada R. Thyroid follicular adenoma with tracheal stenosis J Clin Case Stu 2021;
6(4): :dx.doi.org/10.16966/2471-4925.231

和文原著

城所淑信、楠 威志:深頸部感染症と鑑別を要した学齢期の川崎病 耳鼻臨床 114 : 320-321 ; 2021.

楠 威志 : 顔面多発刺創によるステノン管損傷から唾液嚢腫を併発した症例 耳鼻臨床 114 : 818-819 ; 2021

楠 威志 : 災害時医療機関機能停止時における、気道系疾患に対する「自宅でできる腹式呼吸を重点に置いた音声訓練法」の有用性. 令和2年度静岡災害医学研究センター紀要 26 ; 2021 .

賀屋勝太、楠 威志、本間博友、城所淑信、荒井慎平: 鼻性頭蓋内合併症を疑い施行された鼻内視鏡手術により診断された未治療の下垂体腺腫の一例 日本耳鼻咽喉科免疫アレルギー感染症学会誌 1 : 111-115 ; 2021

城所淑信、楠 威志:節外性NK/T細胞リンパ腫・鼻型例 耳鼻臨床 115 : 186-187 ; 2022.

芳川瑛久、楠 威志:菌性頸部膿瘍症例の検討 耳鼻臨床 115 : 368-369 ; 2022.

楠 威志:緊急手術を要したポリープ声帯症例の検討 額鏡 62:2-3;2022.

和文著書 (分担筆頭者)

楠 威志 : 鼻呼吸と腹式呼吸の重要性 心と体 保健総合大百科 少年写真新聞社 東京 2021. P140

科研費

楠 威志 2021年度科学研究費補助金 基盤研究C 新規

楠 威志 2018年度科学研究費補助金 基盤研究C 継続

本間博友 2019年度科学研究費補助金 基盤研究C 継続

城所淑信 2018年度科学研究費補助金 若手研究 継続